



Cirugía y Cirujanos

ISSN: 0009-7411

[cirugiaycirujanos@prodigy.net.mx](mailto:cirurgiaycirujanos@prodigy.net.mx)

Academia Mexicana de Cirugía, A.C.

México

Vega-Sosa, Alfonso; Obieta-Cruz, Enrique de; Hernández-Rojas, Manuel Alejandro
Quistes aracnoideos intracraneales
Cirugía y Cirujanos, vol. 78, núm. 6, noviembre-diciembre, 2010, pp. 556-562
Academia Mexicana de Cirugía, A.C.
Distrito Federal, México

Disponible en: <http://www.redalyc.org/articulo.oa?id=66220323016>

- Cómo citar el artículo
- Número completo
- Más información del artículo
- Página de la revista en redalyc.org

redalyc.org

Sistema de Información Científica

Red de Revistas Científicas de América Latina, el Caribe, España y Portugal

Proyecto académico sin fines de lucro, desarrollado bajo la iniciativa de acceso abierto

Quistes aracnoideos intracraneales

Alfonso Vega-Sosa,* Enrique de Obieta-Cruz,** Manuel Alejandro Hernández-Rojas***

Resumen

Introducción: Los quistes aracnoideos son cavidades con un contenido similar al líquido cefalorraquídeo, frecuentemente comunicados con el espacio subaracnoideo. Representan 1% de las lesiones intracraneales ocupantes de espacio y aunque predominan en los niños pueden no diagnosticarse hasta la edad adulta.

Discusión: Al realizar una revisión de la literatura sobre la génesis, evolución y características de los quistes, pudo constatar que la sintomatología depende del tamaño y la localización. Los quistes aracnoideos deben tratarse quirúrgicamente cuando son sintomáticos. Entre las técnicas quirúrgicas se encuentran la derivación cistoperitoneal y la fenestración del quiste, bien mediante craneotomía o por técnicas endoscópicas.

Conclusiones: Actualmente persiste la controversia sobre la técnica quirúrgica más adecuada. La actitud expectante debe considerarse en los quistes de pequeño volumen y, sobre todo, en los sujetos asintomáticos diagnosticados al practicar estudios por otro motivo.

Palabras clave: Quistes aracnoideos, derivación cistoperitoneal, fenestración endoscópica.

Abstract

Background: Arachnoid cysts contain a liquid similar to cerebrospinal fluid. Some communicate with the subarachnoid space and others do not. These cysts are reported to account for at least 1% of all intracranial mass lesions. Most patients present during the first two decades of life; however, presentation during adulthood is not uncommon.

Discussion: A literature review to identify studies relating to pathogenesis, epidemiology, genetics, presentation, radiology and treatment of arachnoid cysts was conducted and indicated that symptoms depend on size and location. When arachnoid cysts are symptomatic, they must be treated surgically. Surgical treatment of arachnoid cysts can be accomplished by cystoperitoneal shunting, fenestration of the cyst either by craniotomy or endoscopic techniques.

Conclusions: Currently, appropriate treatment is still controversial regarding which is the best technique. Expectative treatment should be considered in lower volume cysts and, even more, in asymptomatic patients diagnosed by other studies.

Key words: Arachnoid cysts, cystoperitoneal shunting, endoscopic fenestration.

Introducción

Los quistes aracnoideos son colecciones extracerebrales benignas formadas por líquido cefalorraquídeo rodeado por una membrana aracnoidea indistinguible histológicamente

de la aracnoidea sana. Aunque se han descrito en todas las edades, son característicos de la infancia, etapa en la que llegan a representar 1% de todas las lesiones intracraneales ocupantes de espacio.^{1,2} La primera descripción de quistes aracnoideos cerebrales corresponde a Richard Bright en el segundo volumen de sus *Reports of Medical Cases*, quien los describió en 1831 como quistes serosos en conexión con la aracnoidea.³ Posteriormente los quistes aracnoideos recibieron denominaciones como meningitis serosa circunscrita,⁴ pseudotumores cerebrales⁵ o aracnoiditis crónica.⁶ En 1923, Demel,⁴ tras una revisión de la literatura, concluyó que el mejor tratamiento era la trepanación con drenaje o la exéresis.

* Servicio de Neurocirugía, Hospital General Naval de Alta Especialidad, Secretaría de Marina, México D. F.

** Servicio de Neurocirugía Pediátrica, Instituto Nacional de Pediatría, Secretaría de Salud, México D. F.

*** Residente de tercer año de Cirugía General, Hospital General Naval de Alta Especialidad, Secretaría de Marina, México D. F.

Correspondencia:

Alfonso Vega-Sosa.

Servicio de Neurocirugía, Hospital General Naval de Alta Especialidad,

Eje 2 Oriente Tmo. Heroica Escuela Naval Militar 701,

Col. Presidentes Ejidales, Del. Coyoacán,

04477 México, D. F.

Tel.: (55) 5037 1200 y 5037 1201, extensión 5359.

E-mail: drvega@neurocirugia.com

Recibido para publicación: 22-09-2009

Aceptado para publicación: 04-03-2010

Etiología

La aracnoidea normal está compuesta por dos capas fusionadas de células mesoteliales aracnoideas que se diferencian únicamente en su disposición celular; la más externa o subdural es de grosor variable, está constituida por células aracnoideas planas unas sobre otra, su superficie es lisa y

está en contacto con el espacio virtual subdural; la interna posee una sola capa de células aracnoideas y es la que cubre el espacio subaracnoideo, que contiene el líquido cefalorraquídeo. En el espacio subaracnoideo existe un tejido conectivo trabecular que va de la aracnoidea a la piamadre, que es acelular.

El espacio subaracnoideo, también llamado trabecular, es de grosor variable, en algunas áreas se ensancha, desaparecen las trabéculas y se forman las cisternas; en el resto del mismo la piamadre y la aracnoidea están más cercanas y el líquido cefalorraquídeo circula entre ambas membranas.

En relación con la etiología de los quistes aracnoideos la hipótesis con mayor aceptación es la embrionaria,^{2,7,8} según la cual se producen por una disgenesia en el desarrollo embrionario del espacio subaracnoideo. Alrededor del día 35 de la gestación aparece una membrana laxa de mesénquima, entre el tubo neural, las somitas y la notocorda, que es la meninge primitiva que se diferenciará posteriormente en piamadre, aracnoidea y duramadre. En el día 45 del desarrollo embrionario la meninge primitiva se condensa, cavita y forma un espacio común denominado subaracnoideo-subdural.

El espacio subaracnoideo se desarrolla en el cuarto mes de la vida intrauterina cuando se perfora la tela coroidea del cuarto ventrículo, lo que trae como consecuencia la salida del líquido cefalorraquídeo del sistema ventricular primitivo con formación de la cisterna magna, a partir de la cual se crea el espacio subaracnoideo por una “disección hídrica” del líquido cefalorraquídeo. En esta fase del desarrollo embrionario, la aracnoidea no está totalmente diferenciada y, por tanto, durante la “disección” se puede crear una falsa vía entre ambas capas de la aracnoidea, que si se agranda producirá un quiste aracnoideo. Esto explica el desarrollo de los quistes de fosa posterior, media y de la convexidad, aunque no de otras localizaciones, como los supraselares y los intraventriculares. Otras hipótesis indican que se producen por la secreción de sustancias al espacio subaracnoideo desde el sistema venoso.⁹ La teoría propuesta por Robinson¹⁰ señala que los quistes aracnoideos son secundarios a hipoplasias encefálicas focales en las que los quistes ocupan el espacio cedido.

Excepcionalmente se han publicado casos hereditarios en forma aislada o relacionados con otras malformaciones sistémicas, como riñón poliquístico,^{11,12} trisomía del cromosoma 12, neurofibromatosis¹³ o aciduria glutárica tipo I.¹⁴

Para explicar el crecimiento del quiste se han formulado diversas teorías, la más aceptada, porque existen casos en los que se ha podido demostrar *in vivo*, es la formación de mecanismos valvulares que permiten la entrada sin salida de líquido desde el espacio subaracnoideo (“quistes aracnoideos comunicantes”).¹⁵ Los estudios ultraestructurales han demostrado que las células que cubren el quiste son

similares a las del revestimiento de las granulaciones aracnoideas con hendiduras intercelulares, dilataciones sinusoidales, vesículas picnocíticas, cuerpos multivesiculares, estructuras lisosómicas y presencia de lámina basal.¹⁶ Algunos de estos hallazgos, conjuntamente con la presencia de microvilli en la superficie, indican la capacidad secretora de la pared. Además, se ha comprobado la presencia de una bomba de Na⁺/K⁺-ATPasa, encargada del transporte hacia el interior del quiste;⁹ de este modo, los quistes podrían crecer por la acumulación del líquido secretado por la pared (“quistes aracnoideos no comunicantes”). Menos aceptada es la hipótesis de que el líquido entra en el quiste por la diferencia entre la presión oncótica del líquido intraquístico y el contenido en el espacio subaracnoideo, ya que la composición química del líquido cefalorraquídeo dentro y fuera del quiste es similar.¹⁷

Incidencia

Los quistes aracnoideos constituyen alrededor de 1% de todas las lesiones intracraneales.^{2,8,18,19} La mayoría se detecta en los primeros dos decenios de la vida: entre 60 y 90% de los individuos tiene menos de 16 años de edad; se diagnostican con menor frecuencia en adultos y en ancianos.^{20,21}

Los quistes aracnoideos pueden aparecer en diferentes espacios a lo largo del neuroeje en las distintas áreas anatómicas donde existe aracnoidea. Dos terceras partes se sitúan en el espacio supratentorial, la mitad (50%) en relación con la cisterna de Silvio. Otras localizaciones son la región supraselar (10%), la convexidad (5%), el interhemisferio (5%) y el espacio intraventricular (2%). El tercio restante se localiza en la fosa posterior, principalmente los relacionados con el vermis y la cisterna magna (12%), aunque también se ubican en el ángulo pontocerebeloso (8%), la lámina cuadrigémina (5%) y el espacio prepontino (1%).²²

Manifestaciones clínicas

Las manifestaciones clínicas dependen de diversos factores como la edad, la localización, el tamaño y la forma de presentación; la distinción con otras patologías intracraneales se establece a partir de la correlación con los estudios de imagen. Los signos y síntomas se producen por diversos mecanismos:

1. Compresión o irritación de estructuras adyacentes.
2. Efecto de masa intracraneal.
3. Trastornos en la circulación del líquido cefalorraquídeo.

En los niños sin cierre de las suturas craneales, los quistes aracnoideos se caracterizan por aumento del perímetro cefálico; posterior al cierre de las mismas predominan los síntomas y signos producidos por la compresión o irritación secundarios al efecto de masa.

Los quistes aracnoideos de la cisterna de Silvio se presentan con mayor frecuencia en hombres (3:1), con una localización predominante en el lado izquierdo. Clínicamente en los lactantes pueden producir una macrocrania asimétrica por abombamiento de la fosa temporal, fontanela tensa y retraso en el desarrollo psicomotor; en niños mayores el síntoma predominante es la cefalea (50%); 25% se manifiesta con crisis convulsivas, signos de hipertensión endocraneana o defecto motor focal cuando los quiste alcanzan grandes dimensiones. Una característica de los quistes aracnoideos silvianos es que pueden manifestarse con sangrado intraquístico o hacia el espacio subdural después de un traumatismo leve, atribuido a la existencia de vasos sanguíneos en la cápsula o en el interior del quiste que al no tener un soporte adecuado se hacen vulnerables a cualquier estiramiento o distensión.²³ Se han descrito rupturas espontáneas de los quistes con formación de higromas subdurales.²⁴

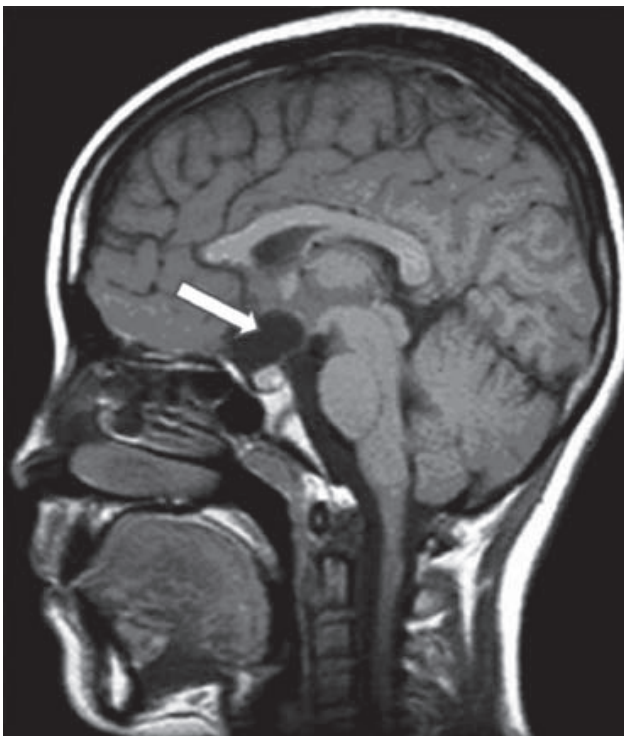

Figura 1. Imagen sagital T1 por resonancia magnética de cráneo donde se observa un quiste aracnoideo en la región supraselar que comprime el quiasma óptico.

Los quistes aracnoideos de la región quiasmática (figura 1) son típicos de la edad pediátrica, 50% es descubierto de manera incidental, predominan en el sexo masculino con una relación de dos a uno. Las manifestaciones más comunes en lactantes son la macrocrania y el retraso del desarrollo psicomotor; posteriormente predominan los trastornos visuales (atrofia óptica, hemianopsias), manifestaciones endocrinas²⁵ por compromiso del eje hipotálamo-hipofisario (retraso en el crecimiento, pubertad precoz, diabetes insípida, entre otras) y cuando crecen cefálicamente pueden comprimir la porción anterior del tercer ventrículo y producir hidrocefalia.

Una manifestación típica, aunque infrecuente, es el “signo de la muñeca china”, caracterizado por movimientos irregulares e involuntarios de la cabeza en sentido anteroposterior, dos a tres por segundo que aparecen al estar sentado y desaparecen al dormir; es más frecuente en varones y se cree que es secundario a una compresión del núcleo dorsomedial del tálamo.²⁶

Los quistes aracnoideos de la fosa posterior pueden aparecer a cualquier edad pero por lo general se hacen sintomáticos durante la lactancia y la edad preescolar, predominan en el sexo masculino y como regla se ubican en la línea media o hacia las porciones laterales. Los síntomas y signos más comunes son la hidrocefalia por obstrucción de la circulación del líquido cefalorraquídeo y las alteraciones cerebelosas, dependiendo del grado de compresión del cerebelo.²⁷ Es necesario destacar que los quistes aracnoideos de fosa posterior situados en la línea media tienen que ser diferenciados de la malformación de Dandy Walker y de la megacisterna magna.

Con poca frecuencia se han registrado quistes en el espacio intraventricular, en los que predominan los síntomas y signos de hipertensión intracraneal secundarios a la obstrucción de la circulación del líquido cefalorraquídeo; así como en la región interhemisférica, generalmente relacionados con malformaciones del cuerpo caloso.

Clasificación

Los quistes aracnoideos se clasifican según criterios radiológicos, de localización o de la comunicación o no con el espacio subaracnoideo. Galassi y colaboradores²⁸ estratificaron los quistes aracnoideos de la fosa media en tres tipos (figura 2):

- *Tipo I:* quistes situados en la cara anterior del lóbulo temporal sin aparente efecto de masa.
- *Tipo II:* quistes de tamaño medio localizados en la parte anterior y media de la fosa temporal; con frecuencia comprimen el lóbulo temporal.

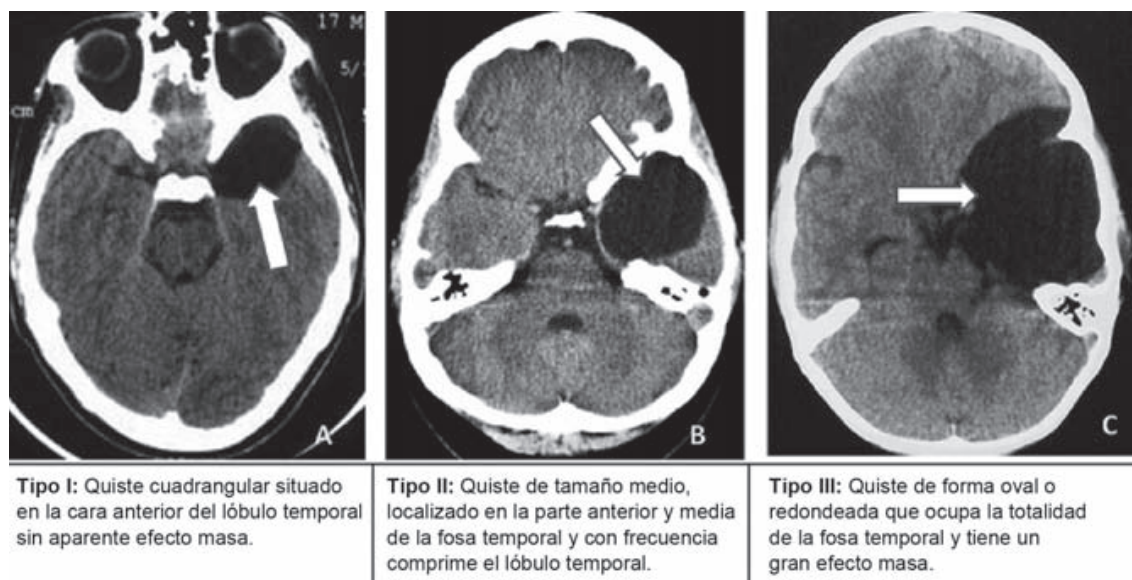


Figura 2. Imágenes axiales por tomografía de cráneo en las que se aprecian quistes aracnoideos de la fosa media de acuerdo con la clasificación de Galassi.

- *Tipo III:* quistes de gran tamaño, de forma oval o redonda, que ocupan la totalidad de la fosa temporal y tienen un gran efecto de masa.

En la fosa posterior, Arai y Sato²⁹ clasificaron los quistes aracnoideos en retrocerebelosos de línea media o hemisférica y del ángulo pontocerebeloso (figura 3).

Diagnóstico

En los niños de corta edad, la ecografía transfontanelar es un método fiable, de gran capacidad diagnóstica, que per-

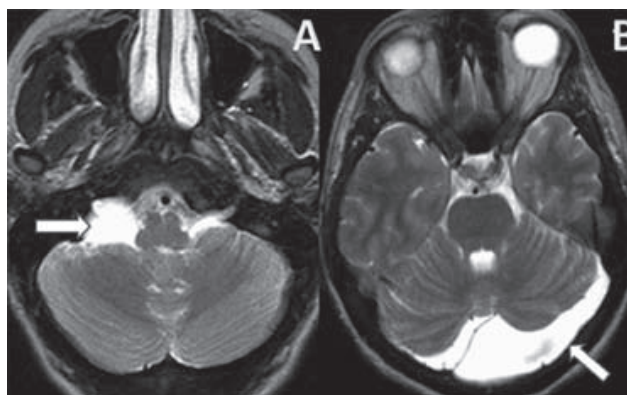


Figura 3. Imagen axial T2 por resonancia magnética de cráneo. A) Quiste aracnoideo en el ángulo pontocerebeloso. B) Quiste aracnoideo retrocerebeloso.

mite la visualización de los quistes aracnoideos como lesiones quísticas hipocogénicas. Entre sus ventajas destacan su inocuidad y la posibilidad de realizarla en la cuna o en la incubadora.

La tomografía computarizada continúa siendo el método diagnóstico por excelencia. Por lo general, los quistes aracnoideos se observan como lesiones extraaxiales, con una densidad similar a la del líquido cefalorraquídeo, que no se modifica con la administración de medio contraste intravenoso. También puede observarse deformidad de la calota y de la base craneal (sobre todo en los quistes silvianos), compresión y desplazamiento de estructuras adyacentes o hidrocefalia.

La resonancia magnética es una herramienta útil para la complementación diagnóstica; tanto en secuencia T1 como en T2, los quistes se aprecian como lesiones con características similares a las del líquido cefalorraquídeo. Brookes y colaboradores³⁰ pudieron observar el movimiento pulsátil del líquido cefalorraquídeo en el quiste. La resonancia magnética es muy útil para conocer las relaciones anatómicas del quiste, su tamaño exacto y la existencia de compresión/agenesia de estructuras adyacentes. El empleo de la cinerresonancia permite observar los flujos del líquido cefalorraquídeo entre el espacio subaracnoideo y el interior del quiste.

El diagnóstico diferencial incluye una gran variedad de quistes de diferente etiología, tanto congénitos (megacisterna magna, cavidad de línea media, quistes epidermoides, etcétera) como adquiridos (astrocitomas quísticos, quistes hidatídicos, cisticercosis, porencefalia de diferente origen, etcétera).

Tratamiento

En el manejo de los quistes aracnoideos, los aspectos fundamentales son la indicación de tratamiento (quirúrgico o vigilancia) y la elección de la técnica quirúrgica más adecuada. Dentro de las opciones de tratamiento quirúrgico se encuentran la punción-aspiración del quiste, la fenestración del quiste y la comunicación de éste con el espacio subaracnoideo, ya sea mediante craneotomía o por endoscopia; por último, la derivación del líquido desde el quiste hacia otras cavidades donde el líquido pueda reabsorberse. Independientemente de la técnica quirúrgica que se utilice el objetivo principal es la descompresión del quiste, con o sin derivación asociada del contenido. La elección de cualquiera de estos procedimientos quirúrgicos depende de la experiencia y preferencia del cirujano.

El tratamiento quirúrgico está indicado en los quistes aracnoideos sintomáticos que producen hipertensión intracraneal, hidrocefalia o síntomas focales, en los que se aprecia crecimiento progresivo en la pruebas de imagen y en aquellos que se manifiestan con hemorragia intraquística.

Debe considerarse una actitud expectante en los quistes de pequeño volumen, sobre todo, en los asintomáticos que se diagnosticaron al practicar un estudio neurorradiológico por otro motivo.³¹ Además, aunque no resulta frecuente, se describen resoluciones espontáneas de quistes aracnoideos sin tratamiento.³²

La fenestración por craneotomía está indicada, sobre todo, en los quistes aracnoideos de fosa media, por la facilidad de establecer una comunicación entre la cavidad quística y las cisternas basales; es obligada su realización si el quiste se manifiesta con un hematoma intraquístico o subdural.²³ La fenestración microquirúrgica mediante craneotomía es un método seguro y eficaz para el tratamiento de los quistes aracnoideos de fosa media. Este procedimiento se puede realizar, con mínima morbilidad, a través de una minicraneotomía con instrumentos microquirúrgicos estándar.³³

Por otra parte, los quistes aracnoideos pueden ser tratados con éxito colocando una derivación cistoperitoneal que permita el vaciamiento progresivo del quiste hacia el peritoneo, favorezca la expansión progresiva del cerebro circundante y reduzca las posibles complicaciones derivadas de la descompresión brusca del cerebro, lo cual se logra con el uso específico de válvulas de presión programable.³⁴ Aunque es un método seguro, se deben reconocer los riesgos de obstrucción, infección y dependencia del sistema valvular.¹⁹ La derivación cistosubdural es un procedimiento mínimamente invasivo para el tratamiento de quistes aracnoideos supratentoriales en pacientes adultos, con buenos resultados a largo plazo.^{35,36}

El tratamiento de los quistes aracnoideos se ha revolucionado con la introducción de técnicas endoscópicas.

En la revisión de 36 pacientes, incluyendo niños y adultos, Choi y colaboradores encontraron muy buenos resultados con la fenestración endoscópica en quistes de localización supraselar, mientras que en los quistes temporales es necesaria, además del tratamiento endoscópico, la colocación de una derivación cistoperitoneal para conseguir su reducción.³⁷

Gangemi, al realizar una revisión de la literatura respecto a las diferentes modalidades de tratamiento de los quistes aracnoideos supraselares, informó 102 pacientes tratados mediante endoscopia y 74 tratados con otros procedimientos quirúrgicos: fenestración mediante craneotomía en 38, derivación cistoperitoneal en 21 y punción percutánea en 15. El índice de mejoría fue de 90% para la endoscopia y de 81% para todos los demás procedimientos. Los resultados de este estudio sugieren que una ventrículo-cisto-cisternostomía endoscópica es el mejor método de tratamiento para los quistes aracnoideos supraselares debido a que es menos invasiva, tiene mejores resultados y evita al paciente la dependencia valvular.³⁸

Kirollos y colaboradores hacen referencia a los buenos resultados del tratamiento endoscópico, principalmente en los quistes supraselares, con 100% de éxito (17). Ninguno de sus pacientes requirió segunda reintervención; como complicaciones refirieron una hiponatremia y una meningitis aséptica.³⁹

Tirakotai y colaboradores registraron 127 pacientes con lesiones intracraneales quísticas intervenidos quirúrgicamente mediante un procedimiento endoscópico. La morbilidad en esa serie fue de 3.1%: un déficit de memoria por lesión del fórnix, una hemiparesia debida a un hematoma posoperatorio y una meningitis aséptica; no hubo fallecimientos. Los autores recomiendan la combinación de endoscopia y estereotaxia o neuronavegación para lesiones quísticas profundas o en áreas elocuentes.³⁷⁻⁴⁰

Actualmente la neuroendoscopia se ubica como un procedimiento mínimamente invasivo y ha demostrado su eficacia y seguridad en el tratamiento de los quistes aracnoideos, por lo que diversos autores recomiendan la fenestración endoscópica como procedimiento de primera elección en los quistes aracnoideos intracraneales.³⁷⁻⁴⁰

Las complicaciones del tratamiento quirúrgico están relacionadas con la ubicación y el tamaño del quiste, más que con el método quirúrgico empleado.⁴¹

Conclusiones

Los quistes aracnoideos son colecciones extracerebrales formadas por líquido cefalorraquídeo rodeado por una

membrana aracnoidea. Llegan a representar 1% de todas las lesiones intracraneales ocupantes de espacio. En relación con su etiología, la hipótesis con mayor aceptación es la embrionaria. Las manifestaciones clínicas dependen de diversos factores como la edad del paciente, la ubicación y el tamaño de los quistes y la forma de presentación. Dos terceras partes se sitúan en el espacio supratentorial, la mitad relacionada con la cisterna de Silvio.

Respecto al manejo, los aspectos fundamentales son la indicación de tratamiento (cirugía o vigilancia) y la elección de la técnica quirúrgica más adecuada; hoy por hoy la fenestración endoscópica es el procedimiento de elección. Debe considerarse una actitud expectante en los quistes de pequeño volumen, sobre todo en los asintomáticos que se diagnosticaron al practicar un estudio neurorradiológico por otro motivo.

Referencias

1. Rengachary SS, Watanabe I, Brackett CE. Pathogenesis of intracranial arachnoid cysts. *Surg Neurol* 1978;9:139-144.
2. Villarejo F. Quistes aracnoideos intracraneales. En: Villarejo F, Martínez-Lage J, editores. *Neurocirugía Pediátrica*. Madrid: Ergon; 2001. pp. 127-130.
3. Bright R. Reports of medical cases selected with a view of illustrating the symptoms and cure of diseases by a reference to morbid anatomy. In: Longman T, Ress A, Orme S, Brown F, Green S, eds. *Diseases of the Brain and Nervous System*. Vol. 2. London: Paternoster-Row and Highley; 1831. pp. 437-439.
4. Demel R. Die meningitis serosa circumscripta cerebri unter dem bilde des Hirntumors und ein Beitrag zu ihrer Aetiologie. *Arch Klin Chir* 1923;125:561-577.
5. Frazier CH. Cerebral pseudotumors. *Arch Neurol Psychiatry* 1930;24:1117-1132.
6. Robinson RG. The temporal lobe agenesis syndrome. *Brain* 1964;88:87-106.
7. Rao G, Ichard R, Anderson CE, Feldstein NA, Brockmeyer DL. Expansion of arachnoid cyst in children. Report of two cases and review of the literature. *J Neurosurg* 2005;102:314-317.
8. Di Rocco C. Arachnoid cysts. In: Youmans JR, ed. *Youmans Neurological Surgery*. Vol. II. 4th ed. Philadelphia: WB Saunders; 1997. pp. 967-994.
9. Go KG, Houthoff HF, Blaauw EH, Havinga P, Harteniker J. Arachnoid cysts of the Sylvian fissure. Evidence of fluid secretion. *J Neurosurg* 1984;60:803-813.
10. Robinson RG. The temporal lobe agenesis syndrome. *Brain* 1964;88:87-106.
11. Pomeranz S, Constantini S, Lubetzki-Korn I, Amir N. Familial intracranial arachnoid. *Childs Nerv Syst* 1991;7:100-102.
12. Sinha S, Brown JIM. Familial posterior fossa arachnoid cyst. *Childs Nerv Syst* 2004;20:100-103.
13. Martínez-Lage J, Poza M, Rodríguez-Costa T. Bilateral temporal arachnoid cyst in neurofibromatosis. *J Child Neurol* 1993;8:383-385.
14. Artigas J, Ribes A, Rovira A, Lorente I, Briones MP. Aciduria glutárica tipo I con quistes aracnoideos. *Rev Neurol* 1995;23:153-156.
15. Santamarta D, Aguas J, Ferrer E. The natural history of arachnoid cyst: endoscopic and cine-mode MRI evidence of a slit-valve mechanism. *Minim Invasive Neurosurg* 1995;38:133-137.
16. Miyagami M, Tsubokawa T. Histological and ultrastructural findings of benign intracranial cysts. *Noshuyo Byori* 1993;10:151-160.
17. Sandberg DI, McComb JE, Krieger MD. Chemical analysis of fluid obtained from intracranial arachnoid cyst in pediatric patients. *J Neurosurg* 2005;103:427-432.
18. Sundaran C, Paul TR, Raju BV, Ramakrishna MT, Sinha AK, Prasad VS, et al. Cyst of the central nervous system: a clinicopathologic study of 145 cases. *Neurol India* 2001;49:237-242.
19. Oberbauer RW, Haase J, Pucher R. Arachnoid cyst in children: a European co-operative study. *Childs Nerv Syst* 1992;8:281-286.
20. Gelabert M, Prieto A, González-García J, Abdulkader L, Pravos AG, García A. Quiste aracnoideo intraventricular en el adulto. *Rev Neurol* 1997;25:1095-1098.
21. Gelabert M, García A, Prieto A, González J, Bandín FJ, et al. Quiste aracnoideo interhemisférico aracnoideo en el anciano. *Neurocirugía* 1997;8:233-236.
22. Wester K. Peculiarities of intracranial arachnoid cysts: location, sidedness, and sex distribution in 126 consecutive patients. *Neurosurgery* 1999;45:775-779.
23. Mori K, Yamamoto T, Horinaka N, Maeda M. Arachnoid cyst is a risk factor for chronic subdural hematoma in juveniles: twelve cases of chronic subdural hematoma associated with arachnoid cyst. *J Neurotrauma* 2002;19:1017-1027.
24. Poirrier AL, Ngosso-Tetanye I, Mouchamps M, Misson JP. Spontaneous arachnoid cyst rupture in a previously asymptomatic child: a case report. *Eur J Paediatr Neurol* 2004;8:247-251.
25. Adan L, Bussières L, Dinand V, Zerah M, Pierre-Khan A, Brauner R. Growth, puberty and hypothalamic-pituitary in child suprasellar arachnoid cyst. *Eur J Pediatr* 2000;159:348-355.
26. Desai KI, Nadkarni TD, Muzumdar D, Goel A. Suprasellar arachnoid cyst presenting with bobble-head movements: a report of 3 cases. *Neurol India* 2003;51:407-409.
27. Tsuboi Y, Hamada H, Hayashi N, Kurimoto M, Hirashima Y, Endo S. Huge arachnoid cyst in the posterior fossa: controversial discussion for selection of the surgical approach. *Childs Nerv Syst* 2005;21:259-261.
28. Galassi E, Fiazza G, Gaist G, Frank F. Arachnoid cysts of the middle cranial fossa: a clinical radiological study of 25 cases treated surgically. *Surg Neurol* 1980;14: 211-219.
29. Arai H, Sato K. Posterior fossa cysts: clinical, neuroradiological and surgical features. *Childs Nerv Syst* 1991;7:156-164.
30. Brookes ML, Jolesz FA, Patz S. MRI of pulsatile CSF motion within arachnoid cysts. *Magn Reson Imaging* 1988;6:575-584.
31. Sommer IEC, Smith LME. Congenital supratentorial arachnoid and giant cysts in children: a clinical study with arguments for a conservative approach. *Childs Nerv Syst* 1997;13:8-12.
32. Beltramello A, Mazza C. Spontaneous disappearance of a large middle fossa arachnoid cyst. *Surg Neurol* 1985;24:181-183.
33. Levy ML, Wang M, Aryan HE, Yoo K, Meltzer H. Microsurgical key-hole approach for middle fossa arachnoid cyst fenestration. *Neurosurgery* 2003;53:1138-1145.
34. Germano A, Caruso G, Caffo M. The treatment of large supratentorial arachnoid cysts in infants with cyst peritoneal shunting and Hakim programmable valve. *Childs Nerv System* 2003;19:166-173.
35. Helland CA, Wester K. Arachnoid cysts in adults: long-term follow-up of patients treated with internal shunts to the subdural compartment. *Surg Neurol* 2006;66:56-61.

36. Wester K. Arachnoid cysts in adults: experience with internal shunts to the subdural compartment. *Surg Neurol* 1996;45:15-23.
37. Choi JU, Kim DS, Huh R. Endoscopic approach to arachnoid cyst. *Childs Nerv Syst* 1999;15:285-291.
38. Gangemi M, Colella G, Magro F, Maiuri F. Suprasellar arachnoid cysts: endoscopy versus microsurgical cyst excision and shunting. *Br J Neurosurg* 2007;21:276-280.
39. Kirolos RW, Javadpour M, May P, Malluci C. Endoscopic treatment of suprasellar and third ventricle-related arachnoid cysts. *Childs Nerv Syst* 2001;17:713-718.
40. Tirakotai W, Schulte DM, Bauer BL, Bertalanffy H, Hellwig D. Neuroendoscopic surgery of intracranial cysts in adults. *Childs Nerv Syst* 2004;20:842-851.
41. Vega A, Cohn F, Diegopérez J, Zepeda E. Factores de riesgo asociados a las complicaciones del tratamiento quirúrgico de los quistes aracnoideos intracraneales en pacientes adultos. Análisis retrospectivo de una serie de casos. *Neurocirugía* 2009;20:454-460.